

## TRATAMIENTO LAPAROSCÓPICO DE FÍSTULAS GENITOURINARIAS

Roberto Garza Cortés, Rafael Clavijo y Rene Sotelo.

Centro de Cirugía Robótica y de Invasión Mínima. CIMI. Caracas. Venezuela.

**Resumen.-** Presentamos el manejo laparoscópico de fístulas genitourinarias, principalmente cinco tipos de fístulas, vesico-vaginal, uretero-vaginal, vesico-uterina, recto uretral y recto vesical. La fístula vesico-vaginal (FVV) es secundaria principalmente a procedimientos de uroginecología en los países desarrollados, siendo la principal causa de esta enfermedad la histerectomía abdominal, que representa un 84,9% de las fístulas genitourinarias (1). Se ha publicado el bajo índice (7-12%) de éxito en el manejo de este tipo de fístula. Las fístulas uretero-vaginales pueden presentarse después de cirugía pélvica, especialmente procedimientos ginecológicos, o como resultado de cuerpos extraños en

la vagina o fragmentos litiásicos residuales después de la litotricia. Estos pacientes presentan típicamente pérdidas globales y persistentes de orina a través de la vagina, esto provoca molestias y angustia al paciente, el tratamiento inicial es conservador, pero a menudo insuficiente. La fístula vesico-uterina es una enfermedad rara que sólo ocurre entre el 1 al 4% de las fístulas genitourinarias, la causa principal es la cesárea del segmento bajo. Se presenta clínicamente de tres formas diferentes, que se describirán. El tratamiento de este tipo de fístulas ha sido conservador, con la terapia hormonal y cirugía, dependiendo de los síntomas presentes. Las fístulas recto urinarias (recto vesical y recto uretral) (FRU) son poco comunes y pueden ser difíciles de manejar clínicamente. A pesar de que se pueden desarrollar en pacientes con enfermedad inflamatoria intestinal y abscesos peri rectales, las fístulas recto uretrales se producen con frecuencia como una complicación iatrogénica de procedimientos de próstata. La fístula recto vesical generalmente se desarrolla después de prostatectomía radical, y se produce a lo largo de la línea anastomótica vesico-uretral o a lo largo de la línea de sutura de un cierre posterior (raqueta posterior) de la vejiga. Frecuentemente, se intenta un tratamiento conservador consistente en derivación urinaria, antibióticos de amplio espectro y nutrición parenteral, pero estas medidas fallan a menudo. El tiempo de reparación es a menudo individualizado de acuerdo principalmente con la etiología, el retraso de diagnóstico, el tamaño de la fístula, las primeras o posteriores reparaciones, y el estado general del paciente. Se han publicado diferentes técnicas quirúrgicas para el manejo de la FRU, presentamos el abordaje laparoscópico, alentados por nuestra experiencia en cirugía mínimamente invasiva.



### CORRESPONDENCIA

Rene Sotelo y Roberto Garza  
Instituto Médico La Foresta  
Av. Principal.  
Urb. La Foresta. Anexo B piso 2  
Caracas. (Venezuela)

robertogc2@gmail.com  
renesotelo@mac.com

Aceptado para publicar: 5 de marzo 2012

**Palabras clave:** Fístula vesico-vaginal. Fístula uretero-vaginal. Fístula vesico-uterina. Fístula recto-urinaria. Fístula recto-uretral. Fístula recto-vesical. Manejo laparoscópico de fístulas genitourinarias.

**Summary.-** We present the laparoscopic management of genitourinary fistulae, mainly five types of fistulae, vesicovaginal, ureterovaginal, vesicouterine, rectourethral and rectovesical fistula. Vesicovaginal fistula (VVF) is mostly secondary to urogynecologic procedures in developed countries, abdominal hysterectomy being the main cause of this condition; they represent 84.9% of the genitourinary fistulae (1). Management has been described for this type of fistula, where low success rate (7-12%) has been reported. Ureterovaginal fistulas may occur following pelvic surgery, particularly gynecological procedures, or as a result of vaginal foreign bodies or stone fragments after shock wave lithotripsy, patients typically present with global and persistent urine leakage through the vagina, this causes patient discomfort, distress, and typically protection is used to stay dry, the initial management is often conservative but typically fails. Vesicouterine fistula is a rare condition that only occurs in 1 to 4% of genitourinary fistulas, the primary cause is low segment cesareansection, and clinically presents in three different forms, which will be described. Treatment of this type of fistulae has been conservative, with hormone therapy and surgery, depending on the presenting symptoms. Recto-urinary (rectovesical and rectourethral) fistulae (RUF) are uncommon and can be difficult to manage clinically. Although they may develop in patients with inflammatory bowel disease and perirectal abscesses, rectourethral fistula frequently result as an iatrogenic complication of extirpative or ablative prostate procedures. Rectovesical fistula usually develops following radical prostatectomy, and occurs along the vesicourethral anastomotic line or along the suture line of a posterior "racquet-handle" closure of the bladder. Conservative management consisting of urinary diversion, broad-spectrum antibiotics and parenteral nutrition is often initially attempted but these measures often fail. Timing of repair is often individualized mainly according to the etiology, delay of diagnosis, size of fistula, the first or subsequent repairs, and the general condition of the patient. Different surgical techniques for the management of RUF have been reported. Encouraged by our experience in minimally invasive surgery we present the laparoscopic approach.

**Keywords:** Vesicovaginal fistula. Ureterovaginal fistula. Vesicouterine fistula. Rectourinary fistula. Rectourethral fistula. Rectovesical fistula. Laparoscopic management of genitourinary fistulae.

## INTRODUCCIÓN

Las fístulas vesico-vaginal (FVV) pueden ser tratadas mediante diferentes técnicas quirúrgicas, que pueden ser aplicadas vía transvaginal o transabdominal (transvaginal o transvesical) (Figura 1). En

un estudio con una población de 11.959 pacientes, 278 fueron ingresadas presentando fístulas genitourinarias, siendo la vesico-vaginal la más frecuente diagnosticada en 236 pacientes (1). Frecuentemente, la experiencia del cirujano tiene influencia sobre el método que se utiliza. Sin embargo, todavía existe controversia sobre el método ideal y el momento de la reparación (2-3). En general, se relaciona un abordaje vaginal con una menor morbilidad, disminución de la pérdida de sangre, e irritabilidad postoperatoria de la vejiga. Además, esta técnica se puede realizar en forma ambulatoria. A menudo los resultados son iguales a los alcanzados con un abordaje abdominal (4). La vía abdominal está indicada cuando otra enfermedad intra-abdominal requiere atención quirúrgica simultánea. Este método también se utiliza cuando la fístula está situada alta y/o las paredes vaginales impiden un abordaje vaginal. La laparoscopia puede ser una alternativa a la vía abdominal para el manejo de las FVV. Nezhat y cols., publicaron por primera vez en 1994 (5) la reparación retrovesical laparoscópica de FVV (5) (Figura 2).

Sotelo y cols., informaron de la serie más larga por laparoscopia. Utilizaron un abordaje transvesical que llevó rápidamente al trayecto fistuloso, sin necesidad de incisiones vaginales adicionales o disección del espacio vesico-vaginal (6). La laparoscopia permite una cistostomía limitada que ha mejorado el procedimiento O'Connor, históricamente más mórbido, en el que la vejiga se bivalvó al nivel de la fístula. En general, las ventajas de la laparoscopia incluyen la ampliación del campo quirúrgico, hemostasia, disminución de la estancia hospitalaria y una convalecencia más corta. Recientemente, Sotelo y cols., (7) describieron una novedosa técnica de reparación de las FVV utilizando un abordaje transperitoneal-transvaginal, reduciendo al mínimo la incisión vesical, el cual creen que puede reducir potencialmente los índices de recurrencia y síntomas irritativos miccionales.

## DIAGNÓSTICO

Se puede asumir el diagnóstico de fístula vesico-vaginal por la pérdida de orina por la vagina, lo cual puede evidenciarse al pasar un sonda de Foley e instilar azul de metileno, que se evidenciará en la vagina. Es imprescindible la valoración cistoscópica para conocer la localización de la fístula. Los estudios han demostrado los beneficios de la vaginoscopia y cistoscopia para la valoración (8-9). La urografía es esencial para la valoración preoperatoria, ya que puede diferenciar entre una fístula uretero-vaginal y una vesico-vaginal.

## INDICACIONES

- Exposición inadecuada en relación con una fístula alta o replegada en una vagina estrecha
- Tracto fistuloso cercano al uréter
- Patología pélvica asociada que requiera cirugía
- Fístulas múltiples
- Obesidad mórbida
- Fallo en un abordaje abierto quirúrgico previo

## CONTRAINDICACIONES

- Peritonitis generalizada
- Coagulopatía no corregida o no corregible
- Comorbilidades asociadas de otro origen, contraindicando cualquier tratamiento quirúrgico
- Desestimación a tratamiento quirúrgico por parte del paciente

## PREPARACIÓN PREOPERATORIA

- Al igual que con cualquier tipo de cirugía, es necesario explicar claramente al paciente el tipo de procedimiento que se llevará a cabo. Es importante

tratar la novedad de la técnica y su reciente incorporación como una opción terapéutica. Se debe de hablar de los riesgos y complicaciones, como también la posibilidad de cirugía abierta, debido a las variaciones anatómicas o dificultad progresiva en la técnica quirúrgica. La mayoría de los pacientes acuden a la cirugía después de dos meses de tratamiento conservador sin éxito. Tras el fracaso del tratamiento conservador, el paciente se mantiene, si es posible, sin un catéter en la vejiga hasta el momento del procedimiento laparoscópico.

## PREPARACIÓN ESPECÍFICA DEL PACIENTE

Dieta blanda, en casa, la noche antes del procedimiento, preparación intestinal anterógrada, ayuno desde las 22:00 horas el día antes de la cirugía, admisión del paciente el día del procedimiento, profilaxis antibiótica intraoperatoria (IV) de amplio espectro (quinolonas o cefalosporina).

## EQUIPO E INSTRUMENTACIÓN

(Es el mismo equipo para todas las fístulas)

- Trocares de 5 mm (3)
- Trocar de 10 mm
- Trocar de 12 mm
- Pinzas atraumática de agarre 5 mm (2)
- Porta-agujas 5 mm
- Gancho de electro cauterización
- Tijeras de ultrasonidos
- "Endoshears"

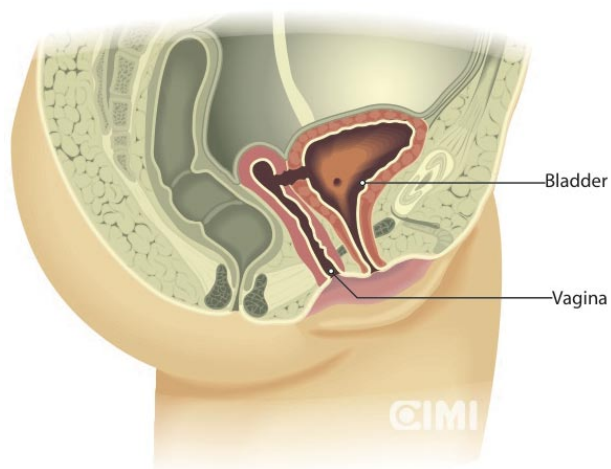


FIGURA 1.

### Minimally Invasive Approach to Vesico-Vaginal Fistula

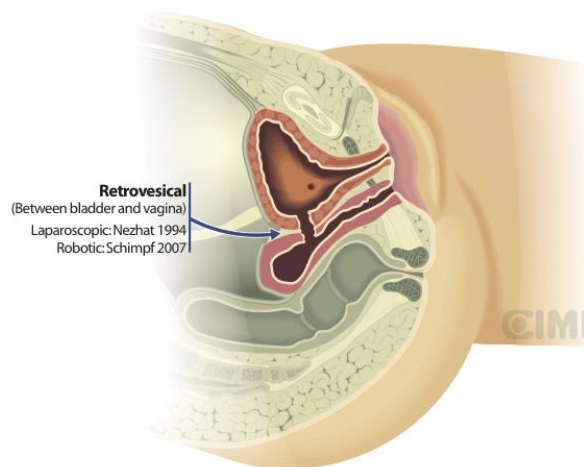


FIGURA 2.

- Video endoscopia
- Laparoscopia 10-mm 30°
- Cistoscopia
- Dispositivo Carter-Thomason
- Catéteres ureterales (3) y guías
- Catéteres Foley 20F (2)
- Catéter de Foley 24F con globo 70cc
- Drenaje Blake 10F
- Irrigador aspiración

### **ABORDAJE TRANSPERITONEAL TRANSVESICAL** (Figura 3)

#### **Paso 1: Colocación del paciente**

Se coloca al paciente en litotomía baja.

#### **Paso 2: Cistoscopia y cateterismo de los uréteres y la fístula**

Se realiza la cistoscopia, y se procede a cateterización ureteral bilateral (catéteres ureterales 5F). A través de la vejiga, se introduce un catéter ureteral de diferente color, avanzando a lo largo del trayecto fistuloso en la vagina, y se recupera en el introito. Se puede utilizar, para fístulas grandes, un catéter Foley, en lugar de un catéter ureteral, a través de la vejiga.

#### **Paso 3: Colocación de los puertos**

Se accede en el ombligo mediante la técnica de Hasson y se inserta un puerto de 10 mm. Se utiliza

un abordaje transperitoneal estándar de 5 puertos, similar al empleado en la prostatectomía laparoscópica.

#### **Paso 4: Creación del colgajo de epiplón, cistostomía y disección del trayecto fistuloso**

En la vagina a través del introito, se inserta un retractor de esponja. Posteriormente, se utiliza éste para retraer la vagina posteriormente. Una vez en la cavidad abdominal, el primer paso consiste en liberar cualquier adherencia descubierta. Si no hay ninguna, creamos el colgajo de epiplón dependiente de la arteria gastro-epiploica derecha, luego se continúa con la disección de la pared posterior de la vejiga. Se realiza una incisión vertical, creando una pequeña cistostomía que disecciona verticalmente hacia la fístula (Figura 4). Es importante recordar que este abordaje transvesical conduce rápidamente al trayecto fistuloso.

Se puede insertar y utilizar un cistoscopio para proporcionar luz endoscópica a la fístula. Sin embargo, una vez que la vejiga se abre el tracto suele ser visualizado, al encontrarse cateterizado. La incisión se hace profunda hasta que se expongan la cara posterior del catéter y el retractor esponja vaginal (Figura 5).

Esta incisión se puede retraer lateralmente de forma eficaz. Con puntos de referencia a cada lado, y con una aguja Keith o un dispositivo de aguja de cierre de puerto Carter-Thomason, se recuperan los dos extremos y se anclan fuera de la pared abdo-

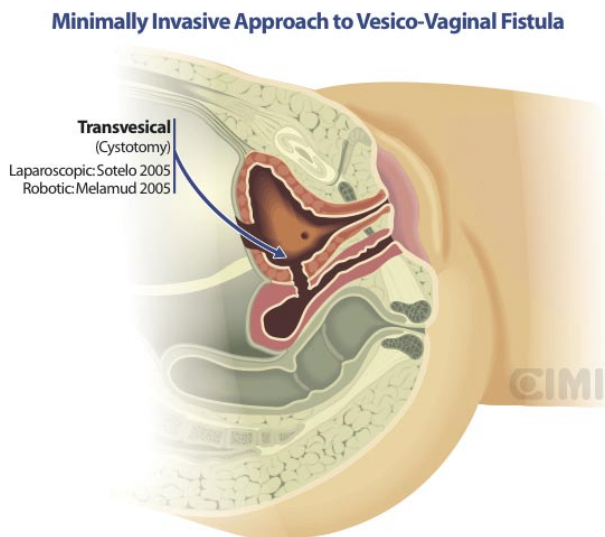


FIGURA 3.

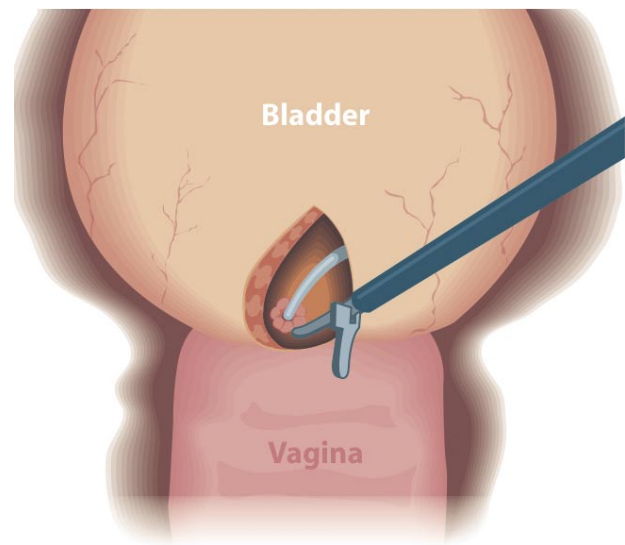


FIGURA 4.

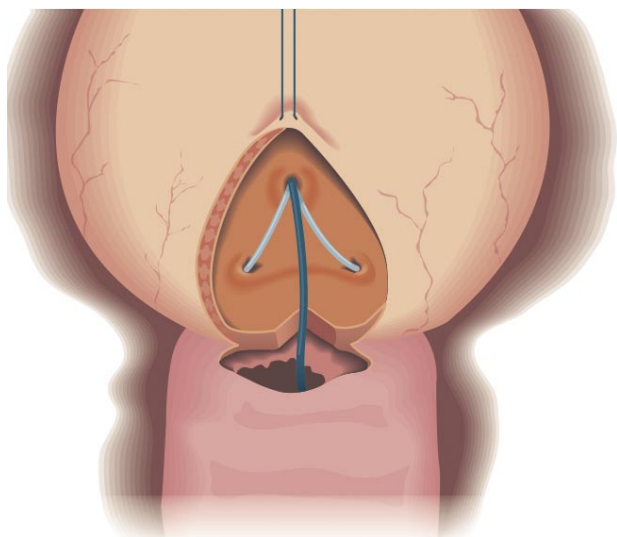


FIGURA 5.

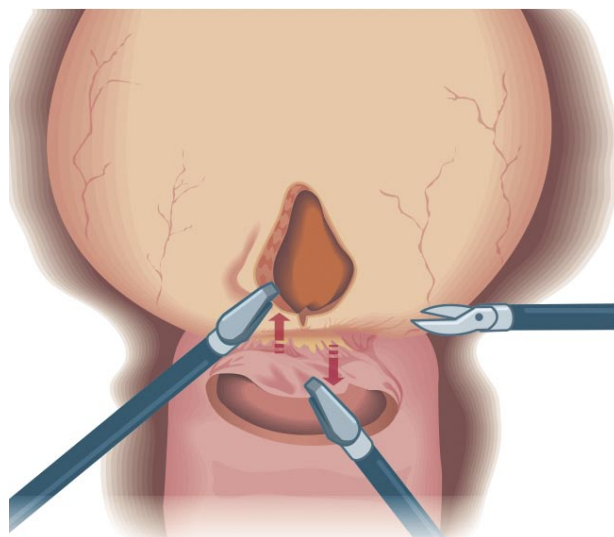


FIGURA 6.

minal anterior, obteniendo una exposición adecuada del trayecto fistuloso.

Cuando la comunicación entre la vagina y la vejiga es evidente, se retira el retractor esponja y se coloca un catéter Foley en la vagina. El globo se infla con 70 cc para evitar pérdida del neumoperitoneo. Se continúa la disección hasta que la fístula se separa completamente de la vagina (Figura 6). Los bordes de tejido fibroso de la fístula son extirpados con precisión con tijeras laparoscópicas. Se realiza más disección con tijeras laparoscópicas para crear "colgajos" para el cierre adecuado sin tensión de la vagina y la vejiga.

#### **Paso 5: Cierre de la vagina y la vejiga e interposición de tejidos**

La vagina se cierra horizontalmente con una aguja CT-1, monocryl 2-0 con sutura continua. Posteriormente, se coloca una sutura en la pared anterior de la vagina, distal a la de cierre. Esto se utiliza para fijar el tejido que ha sido recogido para la interposición. Se puede utilizar el epiplón, si está disponible, o un apéndice epiploico (Figura 7).

Luego se cierra la vejiga verticalmente, comenzando en el ápice distal, con una sutura continua Monocryl 2-0 en una aguja CT-1. La sutura se ejecu-

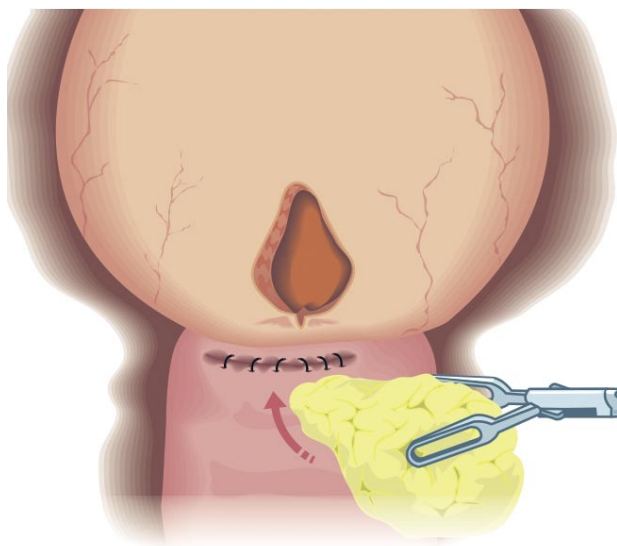


FIGURA 7.

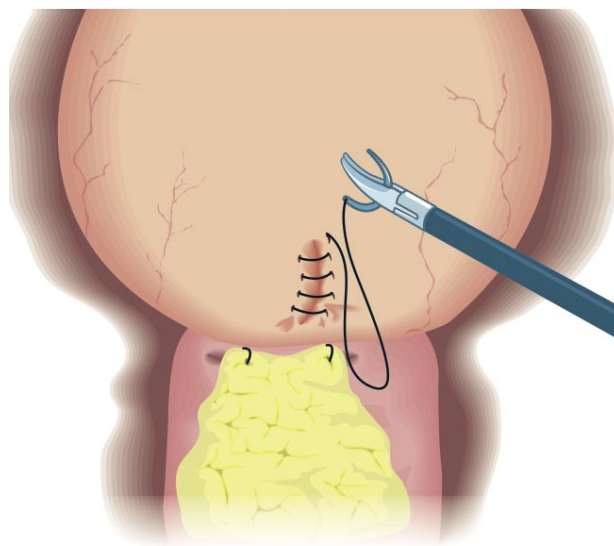


FIGURA 8.

ta en una forma superior. Con una sutura continua absorbible se realiza un cierre adicional de la capa serosa de la vejiga (Figura 8).

### **Paso 6: Colocación del catéter**

Se extraen los catéteres ureterales. A continuación, se inserta una sonda uretral 20F. La vejiga se distiende entonces con una solución azul de metileno para confirmar un cierre hermético. No se utiliza un tubo de cistostomía supra púbico. Se coloca un drenaje en pelvis.

## **ENFOQUE TRANSPERITONEAL-TRANSVAGINAL (Figura 9)**

En los casos de fístula compleja, tal vez podría ser una ventaja abordar la fístula mediante una incisión en la vagina primero, en oposición a la vejiga, creemos que haciendo una pequeña incisión en la vejiga, se reduce la hematuria post-operatoria, el índice de recidiva de la fístula y los síntomas irritativos miccionales.

El abordaje transvaginal es más factible robóticamente debido a qué ángulo de la fístula desde la vagina requiere la EndoWrist. Laparoscópicamente, es más fácil abordar la fístula desde arriba hacia abajo a través de la vejiga.

### **Paso 1: Cistoscopia**

La técnica incluye la cistoscopia y la identificación de la fístula. Se coloca una sonda Foley 10F o un catéter uretral a través del tracto fistuloso desde la vejiga hacia la vagina.

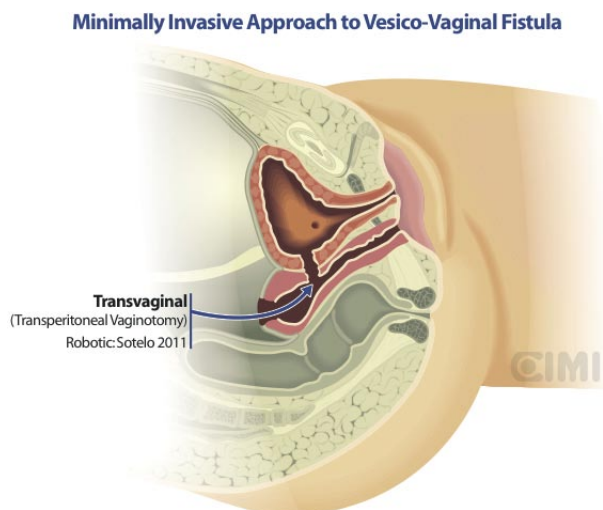


FIGURA 9.

### **Paso 2: Colocación de los puertos**

Colocación de cinco puertos y liberación de las adherencias. Se prepara y moviliza un colgajo de epiplón.

**Paso 3:** Se coloca una sutura temporal en la vejiga usando una aguja recta y se exterioriza para mantener la contra-tracción.

### **Paso 4: Incisión en la vagina y escisión del trayecto fistuloso**

Se identifica la vagina con asistencia digital, se identifica el trayecto fistuloso mediante el catéter, se incide el trayecto y se extirpa.

### **Paso 5: Disección**

Se diseccionan y separan la vejiga y la vagina.

### **Paso 6: Cierre de la vagina y la vejiga, interposición de tejido**

Se realiza la cistorrafía en dos capas en una forma interrumpida mediante una sutura absorbible. La abertura vaginal se cierra con sutura continua. Se interpone y ancla el epiplón entre la vejiga y la vagina.

### **Paso 7: Colocación del catéter**

A continuación, se inserta un sonda vesical 20F. La vejiga se llena con una solución azul de metileno para confirmar un cierre hermético. No se utiliza un tubo de cistostomía supra púbico. Se coloca un drenaje en la pelvis.

## **MANEJO POST QUIRÚRGICO**

### **Postoperatorio Inmediato**

- Antibiótico seleccionado por vía intravenosa (2-3 dosis)
- Prevención de la obstrucción del catéter uretral
- Irrigación de la vejiga, sólo si es necesario

### **Atención ambulatoria**

- Según evolución, retirar el drenaje a los 2 ó 3 días
- Sonda vesical se retira 10 días después de la operación

- Antibiótico de elección durante 10 días
- Abstinencia sexual durante 2 meses
- Se aconseja a los pacientes no usar tampones

## FÍSTULAS URETERO-VAGINALES

### Introducción

Las fístulas uretero-vaginales pueden producirse después de cirugía pélvica, especialmente procedimientos ginecológicos, o como resultado de cuerpos extraños en la vagina o fragmentos de litiasis residual post-litotricia (10). Se ha informado de fístulas uretero-vaginales después de la recuperación de oocitos, una etiología rara de esta enfermedad (11). Los pacientes típicamente presentan pérdida de orina global y persistente a través de la vagina. Esto provoca malestar en el paciente, angustia, y por lo general se utiliza protección para permanecer seco. Los pacientes también pueden quejarse de dolor abdominal, fiebre y/o íleo paralítico (11). Es imprescindible distinguir entre una fístula vesico-vaginal y una fístula ureterovaginal, que pueden coexistir en el mismo paciente. A continuación se describen abordajes de diagnóstico.

### Diagnóstico

El examen físico con espéculo, observando descarga de orina persistente a través de la vagina.

Llenado de la vejiga con solución salina teñida con azul de metileno, no debe observarse pérdida con una fístula ureterovaginal aislada.

La cistoscopia debe ser normal, sin signos de lesiones en la vejiga.

Índigo carmín intravenoso al notar un tinte azul en la vagina (11).

Se pueden colocar un catéter ureteral y una gasa vaginal, con instilación de azul de metileno a través del catéter ureteral, la tinción de la gasa confirma la fístula ureterovaginal (12).

La urografía es útil en el diagnóstico de las fístulas uretero-vaginales, que pueden presentarse en la sección completa o parcial del uréter, en lesiones parciales, (Figura 10), se apreciará el trayecto fistuloso y el contraste llegará a la vejiga a través del uréter seccionado parcialmente, no siendo así que en secciones completas del uréter donde el trayecto fistuloso estará presente y el contraste no recorrerá el uréter, más allá de la lesión (Figura 11).

Ecografía renal en busca de hidronefrosis.

### Manejo

Se han descrito diversas técnicas para el manejo de las fístulas uretero-vaginales. El tratamiento inicial suele ser conservador, pero por lo general fracasa. Existe controversia sobre el valor del manejo endourológico, manteniendo algunos que el tratamiento

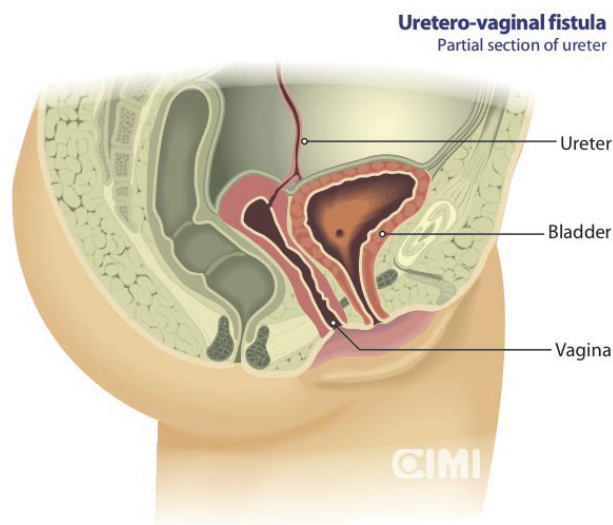


FIGURA 10.

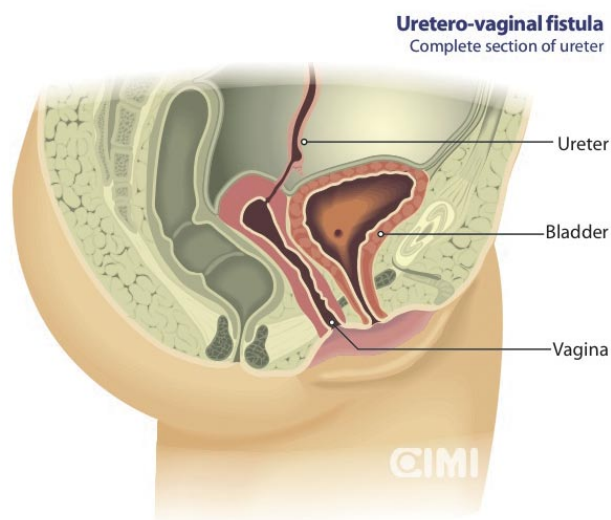


FIGURA 11.

endoscópico tiene una alta probabilidad de la consiguiente estenosis que requiera tratamiento quirúrgico. Selzman y cols., informaron de un abordaje enduroológico de las fistulas uretero-vaginales, incluyendo la colocación de stents ureterales retrógrados, nefrostomía percutánea o stent ureteral anterógrado como un manejo eficaz en el tratamiento de las fistulas uretero-vaginales (11). Si bien los defectos segmentarios cortos pueden ser manejados mediante manipulación endoscópica, los defectos más largos requieren intervención abierta (13).

- Cuando los abordajes conservadores y/o endoscópicos fallan, se justifica la utilización de un abordaje abierto, laparoscópico o robótico (14).

- El sitio de la lesión y la longitud de la estenosis ureteral asociada a menudo determina el tipo de cirugía requerida. Cuando el defecto ureteral no puede repararse mediante uretero-neocistostomía directa, como en algunos casos de lesiones térmicas, se realiza un psoas Hitch o Boari flap. Y esto es debido a que la lesión térmica requiere un desbridamiento amplio debido a que el daño micro vascular puede extenderse hasta 2 cm más allá de la evidencia del daño (15).

- La uretero-neocistostomía laparoscópica fue descrita por primera vez por Erlich y cols., y la primera de un adulto fue publicada por Reddy y Evans en 1994 (16). La aplicación de la cirugía laparoscópica reconstructiva ha sido relativamente lenta debido a su complejidad técnica y la considerable curva de aprendizaje relacionada. Una de las razones para la lenta progresión de la reimplantación ureteral laparoscópica ha sido la dificultad en la adquisición de destreza de sutura intra-corpórea en la pelvis.

- Yohannes y cols., informaron del primer caso de reimplante ureteral robótico (17), Menon y cols., (18) informaron posteriormente una serie de 3 pacientes que se sometieron a reparación robótica de la fistula uretero-vaginal con reimplantación ureteral concomitante, como se describe en la técnica quirúrgica que sigue.

#### **Técnica quirúrgica:** (Reimplante ureteral)

- Se coloca al paciente en decúbito supino en litotomía dorsal y en la posición de Trendelenburg forzado. Se utiliza un abordaje transperitoneal estándar de seis puertos (robótico). Se continúa con adhesiolisis, si es necesario, movilizándolo para acceder al uréter. Se localiza el uréter diseccionándolo cuidadosamente preservando su aporte sanguíneo hasta el nivel del tracto de la fistula y seccionándolo a continuación. Se desbridan los bordes del uréter, espatulándolo mediante tijeras robóticas. La vejiga

se distiende con 200 ml de solución salina, y se crea una cistostomía. Mediante una guía, se coloca un stent intracorpóreo en el uréter. La guía y el stent se alimentan a través de un puerto auxiliar de 5-mm. Se realiza una reimplantación ureteral mediante una sutura crómico 3-0 catgut con un catéter 6 Fr doble J. Se dejan colocadas una sonda Foley y un drenaje de Jackson-Pratt.

#### **Técnica quirúrgica:** (reimplante ureteral con Psoas Hitch)

Patil y cols., (13) publicaron 12 casos de Psoas Hitch robótico con la técnica descrita previamente por Naeyer y cols. (19), según indicamos a continuación.

- El paciente se coloca en una posición de litotomía dorsal con un catéter Foley 14F colocado en la vejiga. Se crea el neumoperitoneo con una aguja de Veress, y se colocan los trocares. Se coloca un puerto de cámara de 12-mm, 5 cm por encima del ombligo en la línea media. A 3 cm por encima del ombligo en la línea media clavicular se colocan dos puertos de 8 mm. Un puerto accesorio de 5-mm es situado unos pocos centímetros por encima de la cresta ilíaca en el lado opuesto de la patología. La mesa está inclinada a una posición de Trendelenburg 20°. El hemicolon se moviliza a lo largo de la línea de Toltd hasta que se visualiza el músculo psoas. El uréter se disecciona hasta que se encuentra el segmento fistuloso. Se secciona el uréter proximal a este nivel. La vejiga urinaria se llena con solución salina para ayudar a la liberación de su cara lateral. Se hace una incisión en el peritoneo, y se moviliza la cúpula hasta que su parte superior pueda llegar al músculo psoas sin tensión. El músculo psoas está lo suficientemente expuesto para enganchar la vejiga. Se colocan dos puntos a 2 cm de distancia del enganche de la vejiga con el músculo psoas. Se realiza una incisión en la cúpula vesical de más de 7 cm y, si es necesario, se mantiene abierta por dos suturas de referencia realizadas a través de la pared abdominal. Se crea un túnel submucoso utilizando las tijeras asistidas por robot. Se desliza el uréter a través del túnel submucoso traccionando de la sutura con la que está ligado. Se espátula el uréter y se ancla profundamente en el músculo detrusor. Se crea una uretero-neocistostomía no refluente. Se coloca un catéter "doble J" en un abordaje retrógrado. La vejiga se cierra en dos capas con suturas continuas.

Si la lesión compromete los dos tercios inferiores del uréter con un defecto muy largo, que no puede ser manejado mediante la técnica del Psoas Hitch, se puede hacer una uretero-neo-cistostomía usando la técnica del Boari flap.



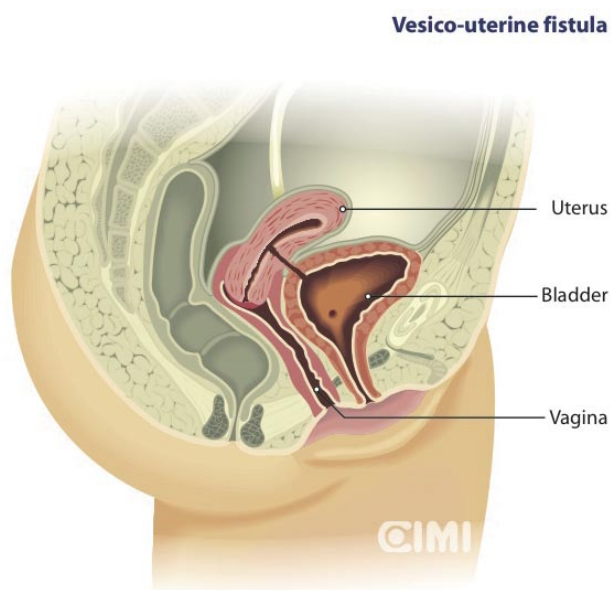


FIGURA 12.

## MANEJO POSTQUIRÚRGICO

### Postoperatorio inmediato

- Antibiótico seleccionado por vía intravenosa (2-3 dosis)
- Prevención de la obstrucción del catéter uretral

### Atención ambulatoria

- Retirar el drenaje a los 2 ó 3 días, según evolución
- Retirar la sonda vesical 10 días después de la operación
- El catéter doble J se retira 30 días después de la operación
- Antibiótico oral de elección durante 10 días

## FÍSTULA VESICO-UTERINA

### Introducción

Las fístulas vesico-uterinas son comunicaciones anormales entre el lumen de la vejiga urinaria y la cavidad uterina o el canal cervical (20) (Figura 12). La fístula vesico-uterina es una enfermedad poco

frecuente que representa sólo el 1-4% de todas las fístulas urogenitales (21). Por lo general se ha publicado que guardan relación directa con la cesárea y parto vaginal después de una cesárea anterior y, con menor frecuencia, con la perforación de un dispositivo intrauterino (22). La localización de la fístula es típicamente en la cara posterior de la cúpula de la vejiga (23). La presentación clínica de las fístulas vesico-uterinas es variable y no se encuentra sistematizada con claridad. Tradicionalmente ha habido diferencias entre algunos autores frente a qué modelo representa mejor este tipo de fístulas de acuerdo con los síntomas, la mayoría basados en el mecanismo de la continencia urinaria (24). Sin embargo, Jozwik encontró el patrón de la menstruación como valor discriminativo. En concreto, el patrón de la menstruación refleja al mismo tiempo el grado de permeabilidad del trayecto fistuloso entre la vejiga y el útero, y el grado de permeabilidad del canal cervical. En consecuencia, la división propuesta se basa en dos posibles vías de flujo menstrual en presencia de la fístula. Y se podrían distinguir tres tipos de fístulas vesico-uterinas, como se muestra a continuación (25).

**Tipo I:** (de menuria) se caracteriza por los siguientes síntomas: amenorrea (aquí el término se entiende como falta de menstruación vaginal) menuria (aparición cíclica de orina manchada de sangre durante el tiempo en el que se espera la menstruación), y de completa continencia de orina. Esta tríada ha sido conocida como síndrome de Youssef (26).

**Tipo II:** (de doble flujo) está asociada con la coexistencia de menuria, menstruación vaginal e incontinencia constante o periódica de orina.

**Tipo III:** (de menstruación vaginal) se caracteriza por la falta de menuria, menstruación vaginal normal, y constante o periódica incontinencia urinaria.

### Diagnóstico

La instilación de la vejiga con azul de metileno aparece en la vagina.

La histerosalpingografía muestra el contraste entre la vejiga y el útero.

La cistoscopia confirma un defecto generalmente en la pared posterior de la vejiga, por encima del trigono y su relación con el meato ureteral.

La urografía, para descartar otros tipos de fístulas.

Resonancia magnética confirma el trayecto fistuloso (24).

## Tratamiento

Las opciones de tratamiento dependen del tamaño de la fístula, momento de la presentación y los síntomas. Las fístulas pequeñas descubiertas poco después de la cirugía se pueden cerrar espontáneamente con tratamiento conservador. Un intento con la sonda vesical se puede justificar para permitir la involución del útero y reducir la inflamación, si se contempla la reparación quirúrgica (27). El tratamiento hormonal se basa en la premisa de que la reducción del flujo de sangre menstrual a través de la fístula puede permitir que sane. El tratamiento consiste en la creación de amenorrea farmacológica usando ya sea análogos de la hormona liberadora de gonadotropina o píldoras anticonceptivas orales (28). Este tratamiento es probable que sea más eficaz en pacientes con el síndrome de Youssef clásico. La cirugía sigue siendo el pilar del tratamiento de las fístulas vesico-uterina.

**Técnica quirúrgica:** según publicado por Hemal y cols. (29)

**Paso 1:** Se cateterizan los dos uréteres con catéteres 5Fr y se coloca también un catéter a través de la fístula.

**Paso 2:** Colocación de trocares, 1 (10 mm), 2 (5 mm) en la fosa ilíaca derecha e izquierda.

**Paso 3:** Las adherencias del epiplón son liberadas para exponer el útero y la vejiga, se coloca un trocar adicional de 10 mm para la retracción del útero lateralmente al músculo recto derecho a la altura del ombligo.

**Paso 4:** Se lleva a cabo la disección por cauterización del peritoneo entre la vejiga y el útero, dejando al descubierto el trayecto fistuloso.

**Paso 5:** Se coloca el catéter hacia la cavidad peritoneal y el trayecto fistuloso se disecciona hasta que se exponga tejido viable, después se escinde con un láser de neodimio YAG, previo a la cateterización de la abertura cervical.

**Paso 6:** Se cierran ambas aberturas fistulares con suturas intracorpóreas interrumpidas 3-0 de poliglactin.

**Paso 7:** Se interpone el colgajo omental y se ancla entre la vejiga y el útero.

**Paso 8:** Se colocan un catéter suprapúbico y uno uretral para el drenaje de la vejiga y se retira el día 5 y 14, respectivamente.

## FÍSTULAS RECTO-URINARIAS

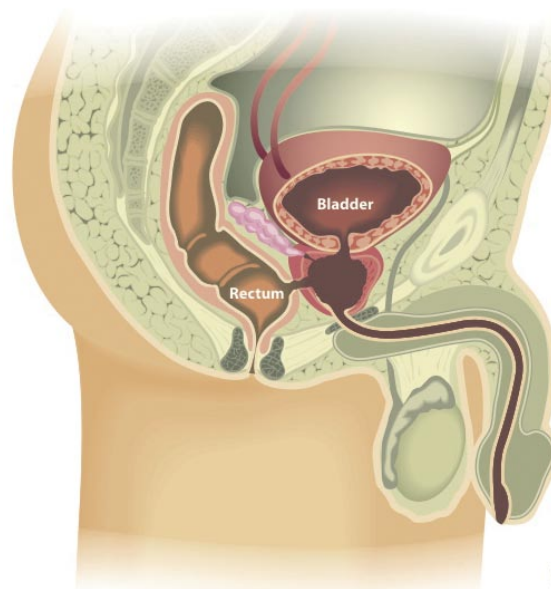
### Introducción

Las fístulas recto-urinarias (FRU) son poco frecuentes. A pesar de que se pueden desarrollar en pacientes con enfermedad inflamatoria intestinal y abscesos peri rectales, con más frecuencia aparecen como una complicación iatrogénica de procedimientos de próstata. Una revisión de las complicaciones después de la prostatectomía radical en la población de Medicare reveló una incidencia del 1% de FRU. Con los tratamientos de ablación de la próstata, la incidencia de FRU es la siguiente: 0,4 - 8,8% después de braquiterapia, 0 - 6% después de radioterapia de haz externo, y 0,4% después de crioterapia (30).

El tratamiento conservador, que consiste en la derivación urinaria, antibióticos de amplio espectro y nutrición parenteral, se intentó inicialmente, sin embargo este método normalmente falla. Si la fístula no se ha cerrado en el plazo de 3 a 6 meses, es poco probable que lo haga. Para el manejo de la FRU, transanal, trans-anorectal, trans-esfinteriana, trans-abdominal, perineal se han descrito tratamientos combinados. No hay datos disponibles que favorezcan claramente un abordaje (31).

Nos centraremos en el abordaje laparoscópico (32-34).

### Rectourethral fistula



CIMI

FIGURA 13.

## Diagnóstico

Los hallazgos clínicos sugestivos de FRU incluyen infecciones urinarias, neumaturia, y pérdidas de orina por el recto (35). Los estudios de imagen y endoscópicos ayudan en la delimitación del tracto fistuloso. Se han utilizado la cistoscopia, cistografía, colonoscopia y el enema de bario. La cistoscopia tiene una sensibilidad de 80% -100%, pero la valoración endoscópica y radiológica combinadas permiten la representación anatómica más precisa de la fístula.

## Indicaciones

- fistulas recto-uretrales
- fistulas recto-vesicales

## Contraindicaciones

- La mismas contraindicaciones que para cualquier caso laparoscópico.

## Preparación Preoperatoria

- Preparación mecánica completa del intestino el día antes de la cirugía.
- Durante el periodo perioperatorio se proporcionaron antibióticos que cubren la flora intestinal.

## Técnica quirúrgica

Fístulas recto-uretrales (Figura 13)

Cuando se desarrollan fístulas, después de tratamientos de ablación o cirugía para la hiperplasia benigna de la próstata, se forman entre la uretra prostática y el recto.

Con este escenario, los pasos de la cirugía incluyen:

**Paso 1:** Escisión de la cápsula prostática restante.

**Paso 2:** Cierre del recto.

**Paso 3:** Interposición de tejidos. Si se utiliza abordaje transperitoneal, entonces se usa el epiplón, y si el abordaje es extraperitoneal, a continuación, se unen en la línea media los paquetes neurovasculares y la fascia periprostática.

**Paso 4:** Luego se realiza la anastomosis uretrovesical en el modo estándar.

**Fístula rectovesical** (Figura 14)

Cuando se desarrolla una fístula recto-urina después de prostatectomía radical, por lo general ocurre a lo largo de la línea de la anastomosis vesico-uretral.

**Paso 1: Colocación del paciente** (Figura 15)

El paciente se coloca en litotomía baja y la posición de Trendelenburg pronunciada en los estribos. Se aplican medias de compresión secuencial en las extremidades inferiores.

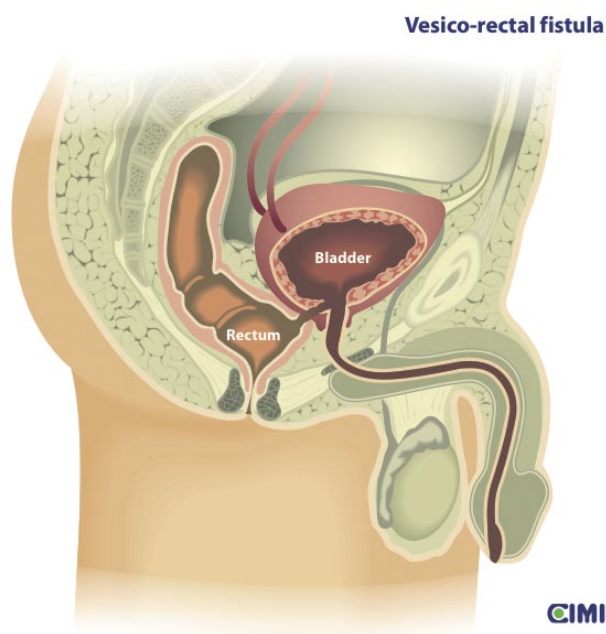


FIGURA 14.

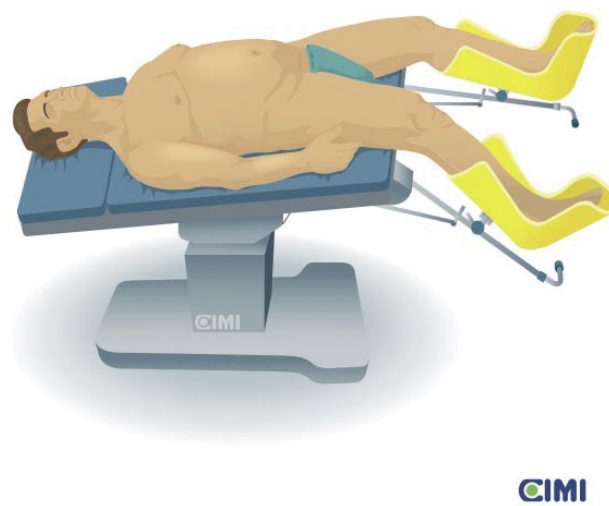


FIGURA 15.

## **Paso 2: Cistoscopia y cateterismo de los uréteres y la fístula**

Inicialmente, se realiza la cistoscopia y se cateterizan ambos uréteres. Esto facilita la identificación del uréter y la protección durante la escisión y el cierre de la fístula. Entonces, se empuja un catéter ureteral, que tiene un color diferente de los utilizados para los uréteres, a través de la fístula en el recto y se recupera a través del ano, para facilitar la identificación durante la escisión.

## **Paso 3: Colocación de los puertos**

Se utiliza un abordaje transperitoneal de cinco puertos, similar al de la prostatectomía radical laparoscópica.

Se puede desplazar apropiadamente la configuración, a la derecha o a la izquierda para evitar lesiones de la colostomía previa, cuando sea aplicable. Después de establecer el neumoperitoneo y la colocación de los trocares, se realiza con cuidado una adhesiolisis. Se crea un colgajo de epiplón, sobre la base de la arteria gastro-epiploica derecha.

## **Paso 4: Cistostomía y disección del trayecto fistuloso**

Se crea una cistostomía en la línea media vertical con las tijeras y se lleva distalmente a la cara posterior del trayecto fistuloso. Se continúa esta incisión en la dirección del catéter que define la fístula, hasta que se expone la cara posterior del catéter.

Esta incisión se puede retraer lateralmente de manera eficaz. Con una puntada colocada a cada lado, y con una aguja Keith o un dispositivo de aguja de Carter-Thomason de cierre del puerto, se recuperan los dos extremos de la puntada y se anclan fuera de la pared abdominal anterior, obteniendo una exposición adecuada de la fístula.

El tejido no viable o necrótico se corta de forma precisa con unas tijeras. Una vez que la comunicación entre la vejiga y el recto se hace evidente, se realiza una disección meticulosa para la separación, utilizando una combinación de tijeras ultrasónicas y tijeras laparoscópicas.

## **Paso 5: Cierre del recto**

A continuación se inicia el cierre rectal. Para el cierre del recto se usa un 2-0 (Monocryl, Ethicon) sobre una aguja UR-6, comenzando con el nudo inicial en la superficie externa del recto, con una técnica de una capa de puntos interrumpidos.

## **Paso 6: Tejido de interposición**

Si es lo suficientemente largo, el epiplón intacto puede ser llevado hacia abajo para servir como tejido de interposición para reforzar la reparación. De lo contrario, se pueden utilizar las tijeras ultrasónicas para hacer incisiones para crear un colgajo de omento, con una planificación cuidadosa para preservar el suministro vascular. La sutura inicial del cierre recto se utiliza para anclar la interposición de tejidos. En la cirugía robótica, se realiza previamente el colgajo de epiplón con instrumentos laparoscópicos.

## **Paso 7: Cierre de la vejiga**

El cierre se realiza posteriormente en una capa, utilizando una sutura 2-0 Monocryl con una sutura continua. Esta sutura se ejecuta en una dirección superior. El cierre no se completa hasta que se ha colocado el tubo suprapúbico.

## **Paso 8: Cistostomía**

Bajo guía laparoscópica se coloca un tubo de cistostomía extraperitoneal suprapúbico. Posteriormente, el cierre de la vejiga se ha completado. Se llena la vejiga con solución salina para comprobar que se ha logrado el cierre hermético. Además, se coloca un sonda vesical y un drenaje tipo Blake.

Si es necesario, se puede crear una colostomía. No hay necesidad de cambiar la posición del paciente. Se realiza una salida abdominal (valorando la hemostasia, confirmando la ubicación de drenaje, y el cierre de la fascia del trocar) en el modo habitual.

## **Cuidado Postoperatorio**

- Es importante mantener la permeabilidad del catéter uretral y el tubo suprapúbico.
- Se administran antibióticos profilácticos.
- Retirada de sonda vesical y drenaje Blake al tercer día postoperatorio.
- La sonda suprapúbica se retira a los dos meses después de cistografía normal.
- A los cuatro meses, la continuidad intestinal se restaura con asistencia laparoscópica.

**BIBLIOGRAFÍA y LECTURAS  
RECOMENDADAS (\*lectura de interés y \*\*  
lectura fundamental)**

1. Srichand Sachdev P, Hassan N, Mustafa Abbasi R, Madhu Das C. Genito-urinary fistula: A major morbidity in developing countries. *J Ayub Med Coll Abbottabad* 2009; 21(2)
2. Raz, S., Bregg, K., Nitti, V. and Sussman, E.: Transvaginal repair of vesicovaginal fistula using a peritoneal flap. *J Urol*, 1993; 150: 56-9
3. Blaiwas, J. G., Heritz, D. M. and Romanzi, L. J.: Early versus late repair of vesicovaginal fistulas: vaginal and abdominal approaches. *J Urol*, 1995; 153: 1110-12
4. Raz, S.: Editorial comment on: Early versus late repair of vesicovaginal fistulas: vaginal and abdominal approaches. *J Urol*, 1995; 153: 1112-13
5. Nezhat, C. H., Nezhat, F., Nezhat, C. and Rotenberg, H.: Laparoscopic repair of a vesicovaginal fistula: a case report. *Obstet Gynecol*, part 2, 1994; 83: 899-901
6. Sotelo R, Mariano M B, Garcia-Segui A, Dubois R, Spaliviero, M, Keklikian W, et al. Laparoscopic repair of vesicovaginal fistula. *J Urol*, 2005; 173:1615-18.
- \*7. Sotelo R, Clavijo R, De Andrade R, Carmona, Octavio Almanzor O, Garza R, et al. Robotic repair of vesicovaginal fistulae transperitoneal transvaginal approach. *AUA video 2012*, V-1200877, Caracas, Venezuela.
8. Miller Elizabeth A, Webster George D, Current management of vesicovaginal fistulae. *Current Opinion in Urol*, 2001; 11 (4): 417-421.
9. Andreoni C, Bruschini H, Truzzi J C, Simonetti R, Srougi M. Combined vaginoscopy – cystoscopy: A novel simultaneous approach improving vesicovaginal fistula evaluation. *J Urol*, 2003; 170 (6, part 1 of 2); 2330 - 2332.
10. Hosseini S.Y, Roshan Y.M, Safarinejad M.R. Uretero vaginal fistula after vaginal delivery. *J Urol*, 1998; 160, 829
11. Selzman A, Spirnak JP, Kursh ED. The changing management of ureterovaginal fistulas. *J Urol*, 1995; 153, 626-628.
12. Mongiu AK, THelfand B, Kielb SJ. Ureterovaginal fistula formation after oocyte retrieval, *Urol*, 2009; 73:444.e1-444e3
13. Patil NN, Mottrie A, Sundaram B, Patel R. Robotic assisted laparoscopic ureteral reimplantation with Psoas Hitch: A multi-institutional, Multinational Evaluation.
14. Modi P, Gupta R, Rizvi SJ. Laparoscopic ureteroneocystostomy and Psoas Hitch for post hysterectomy ureterovaginal fistula. *J Urol*, 2008; 180, 615-617.
15. Amato JJ, Billy LJ, Gruber RP, Lawson NS and Rich NM: Vascular injuries. An experimental study of high and low velocity missile wounds. *Arch Surg*, 1970; 101: 167.
16. Reddy PK, and Evans RM: Laparoscopic ereteroneocystostomy. *J Urol*, 1994; 152: 2057-2059.
17. Yohannes P, Chiou RK, Pelinkovic D. Pure robot assisted laparoscopic ureteral reimplantation for ureteral stricture disease. Case report. *J Endourology*, 2003; 17 (10).
18. Laungani R, Patil N, Krane LS, Hemal A, Raja S, Bhandari H, Menon M. Robotic- Assisted ureterovaginal fistula repair: report of efficacy and feasibility. *J Laparoendoscopic and advanced surgical techniques*, 2008; 18 (5).
19. Naeyer GD, Migem PV, Schatteman P, et al: Pure robot assisted psoas hitch ureteral reimplantation for distal-ureteral stenosis. *J Endourology*, 2007; 21: 618-620
- \*20. Jozwik M, Jozwik M, Lotocki W. Vesicouterine fistula, an analysis of 24 cases from Poland. *Int J Gynecol Obstet*, 1977; 57: 169-172
21. Lenkovsky Z, Pode D, Shapiro A, Caine M. Vesicouterine fistula: a rare complication of cesarean section. *J Urol*, 1988; 139: 123-5.
22. Ravi B, Schiavello H, Abayev D, Kazimir M. Conservative management of vesicouterine fistula: a report of 2 cases. *J Reprod Med*, 2003; 48: 989-91.
23. Yokoyama M, Arisawa C and Ando M. Successful management of vesicouterine fistula by luteinizing hormone-releasing hormone analog. *Int J Urol*, 2006; 13, 457-459.
24. Bonillo García MA, Pacheco Bru JJ, Palmero-Martí JL, Alapont Alacreu JM, Alonso Gorrea M, Arlandis Guzmán S, et al. Fístulas Vesicouterinas. Nuestra experiencia 25 años. *Actas Urol Esp*, 2003; 27 (9): 707-712.
- \*25. Jozwik M, Jozwik M. Clinical classification of vesicouterine fistula. *Int J Gynecol Obstet*, 2000; 70 (3): 353-357.
26. Youssef AF. 'Menouria' following lower segment cesarean section. A syndrome. *Am J ObstetGynecol*, 1957;73:759-767.
27. Grasiotti P, Lambo A and Artibiani W. Spontaneous closure of vesicouterine fistula after cesarean section. *J Urol*, 1978 120: 372.
28. Hemal A K, Wadhwa S N, Kriplani A, et al. Youssef's syndrome: an appraisal of hormonal treatment. *Urol Int*, 1994; 52: 55
29. Hemal AK, Kumar R and Nabi G. Post-cesarean cervicovesical fistula: Technique of laparoscopic repair. *J Urol*, 2001; 165: 1167–1168.
30. Benoit RM, Naslund MJ, Cohen JK. Complications after radical retropubic prostatectomy in the Medicare population. *Urol*, 2000; 56: 116-120.

31. Shin PR, Foley E, Steers WD. Surgical management of rectourinary fistulae. *J Am Coll Surg*, 2000; 191: 547-553.
32. Sotelo R, Garcia A, Yaime H, Rodríguez E, Dubois R, Andrade RD, Carmona O, Finelli A. Laparoscopic rectovesical fistula repair. *J Endourol*, 2005; 19(6): 603-607.
33. Sotelo R, Mirandolino M, Trujillo G, Garcia A, de Andrade R, Carmona O, Sánchez L, Rodríguez E, Finelli A. Laparoscopic repair of rectourethral fistulas after prostate surgery. *Urol*, 2007; 70 (3): 515-518.
34. Sotelo R, de Andrade R, Carmona O, Astigueta J, Velasquez A, Trujillo G, Canes D. Robotic repair of rectovesical fistula resulting from open radical prostatectomy. *Urol*, 2008; 72 (6): 1344-1346.
35. Trippitelli A, Barbagli G, Lenzi R, et al. Surgical treatment of rectourethral fistulae. *Eur Urol*, 1985; 11:388-391.